

³⁰ **Silflex bei einer palliativen Wundbehandlung**

Bei diesem Fall handelte es sich um eine 90 Jahre alte Dame, die palliativ behandelt wurde. Infolge einer Herzinsuffizienz und Ödembildung kam es zu zahlreichen und stark ausgeprägten multiplen Hautveränderungen (Abbildung 1).

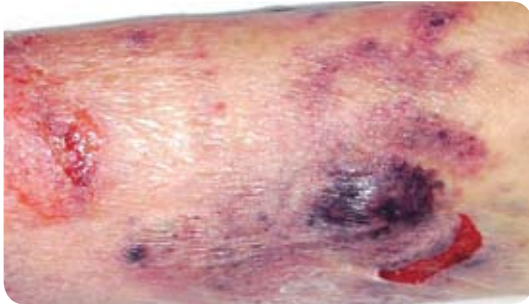

Abbildung 1: Multiple Hautveränderungen am rechten Unterschenkel

Schnell wurde klar, dass eine komplette Wundheilung hier kein realistisches Ziel war. Die Frau klagte jedoch über starke Schmerzen während des Verbandwechsels, sodass wir uns für den Einsatz von Silflex (Advancis Medical) entschieden, um die Wunden zu bedecken und den Schmerz zu reduzieren. Die Abbildungen 2 und 3 zeigen die Applikation von Silflex als Primärauflage, die einen atraumatischen Wechsel der absorbierenden Sekundärauflagen gestatteten. Mit dieser

Technik war es möglich, die Lebensqualität der Patientin deutlich zu verbessern, da die Frequenz der Verbandwechsel reduziert werden konnte und die Auflagen nicht im Wundbett hafteten.

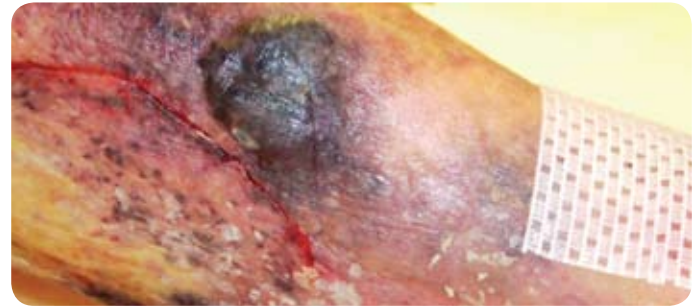


Abbildung 2: Hautveränderungen am rechten Bein, teilweise mit Silflex abgedeckt

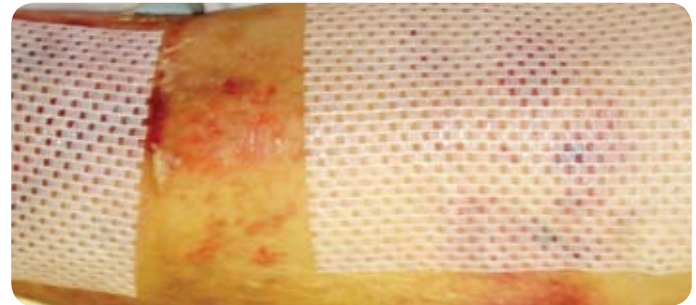


Abbildung 3: Rechter Unterschenkel der Patientin mit Silflex-Wundauflagen